

Captaciones fisiológicas y variantes normales en el estudio PET/CT con ^{18}F FDG

Gisela del Rocío Estrada-Sánchez,* Javier Altamirano-Ley,** Francisco Javier Ochoa-Carrillo***

Resumen

Introducción: La fluorodesoxiglucosa (^{18}F FDG) es el emisor de positrones más utilizado para la realización de estudios PET/CT. Ingresa al interior de la célula a través de las proteínas transportadoras de glucosa (GLUTs): 1) eritrocitos, músculos, linfocitos, ovario, mama; 2) páncreas, retina, eritrocitos; 3) adipocitos, ovario, testículos; 4) músculo, adipocitos, ovario, miocardio; 5) mama, intestino delgado, testículos, riñón; 6) bazo, leucocitos, cerebro; 7) glándula hepática; 8) testículos, cerebro; 9) hígado, riñones; 10) hígado, páncreas; 11) corazón, músculo; 12) corazón, próstata; 13) cerebro. El objetivo aquí es que el lector se familiarice con las variantes normales del PET/CT y las captaciones fisiológicas de ^{18}F FDG.

Discusión: Hay resultados falsos positivos en: neumonías, tuberculosis, sarcoidosis, criptococosis, trombosis, bronquitis, costochondritis, neumonitis posradioterapia, mala fusión por movimientos respiratorios, catéteres, adenomas tiroideos y adrenales, osteofitos, fracturas, abscesos, heridas quirúrgicas, otomías, prótesis, enfermedad articular degenerativa, osteomielitis, amiloidosis, pancreatitis, miositis, gastritis, colitis, herpes zoster. La ^{18}F FDG debe aplicarse cuatro a seis horas después de la administración de insulina, ya que se acumulará en músculos. La grasa parda aumenta su captación en 50 % en imágenes tardías.

Conclusiones: Es de vital importancia el conocimiento de las zonas de captación fisiológica más frecuentes en los estudios PET/CT con ^{18}F FDG; así como de las zonas que ocasionalmente presentan hipermetabolismo, pero que no están relacionadas con procesos neoplásicos y que deben tomarse en cuenta al hacer la evaluación de los estudios PET/CT.

Palabras clave: ^{18}F FDG, PET/CT, captaciones fisiológicas.

Summary

Background: Fluorodeoxyglucose (^{18}F FDG) is the most common radiotracer used for PET/CT studies. It enters the cell because of the glucose transporter proteins (GLUTs): 1) erythrocytic membrane, skeletal muscle, lymphocytes, ovaries, breast; 2) pancreas, retina, erythrocytes; 3) adipocytes, ovaries, testis; 4) skeletal muscle, adipocytes, ovaries, myocardium; 5) breast, small intestine, testis, kidney, erythrocytes; 6) spleen, leucocytes, brain; 7) liver; 8) testis, brain; 9) liver, kidney; 10) liver, pancreas; 11) heart, muscle; 12) heart, prostate; 13) brain. We undertook this study to expand the knowledge about physiological uptake and physiological uptake of ^{18}F FDG.

Discussion: False positives were as follows: pneumoniae, tuberculosis, sarcoidosis, cryptococcosis, thrombosis, bronchitis, costochondritis, radiation pneumonitis, misregistration for respiratory movements, catheters, thyroid and adrenal adenomas, osteophytes, fractures, abscess, foreign body, surgical wounds, ostomies, prosthesis, degenerative joint diseases, osteomyelitis, amyloidosis, pancreatitis, myositis, gastritis, colitis, herpes zoster. ^{18}F FDG should be injected 4-6 h after insulin administration because it will be concentrated in the muscles. The brown fat raises its uptake 50% in late images.

Conclusions: It is vital to know the most frequent sites of physiological uptake in the ^{18}F FDG PET/CT studies to identify those regions that occasionally present hypermetabolism but that are not related to neoplastic tumors. This must be taken into consideration in the evaluation of PET/CT studies.

Key words: ^{18}F FDG, PET/CT, physiological uptake.

Introducción

La fluorodesoxiglucosa marcada con flúor-18 (^{18}F FDG) representa el emisor de positrones más utilizado en todo el mundo para la realización de estudios de tomografía por emisión de positrones (PET), tanto en los equipos dedicados como en los equipos acoplados a la tomografía computada (CT) o PET/CT. La ^{18}F FDG es simplemente una molécula de azúcar del tipo de la glucosa, a la que se le removió un ión hidroxilo del carbono 2 y se le añadió una molécula radiactiva de flúor-18. Este pequeño cambio hace que la ^{18}F FDG pueda ingresar al interior de la célula a través de

* Jefa de la Unidad PET/CT, C. T. Scanner del Sur.

** Jefe de la Unidad PET/CT, Hospital Ángeles de las Lomas.

*** Cirujano oncólogo, Subdirección de Cirugía, Instituto Nacional de Cancerología.

Solicitud de sobretiros:

Gisela del Rocío Estrada-Sánchez,
C. T. Scanner del Sur, Rafael Checa 3, Col. San Ángel, 01000 México, D. F.
E-mail: dragiselaus@yahoo.com

Recibido para publicación: 07-11-2006

Aceptado para publicación: 11-12-2006

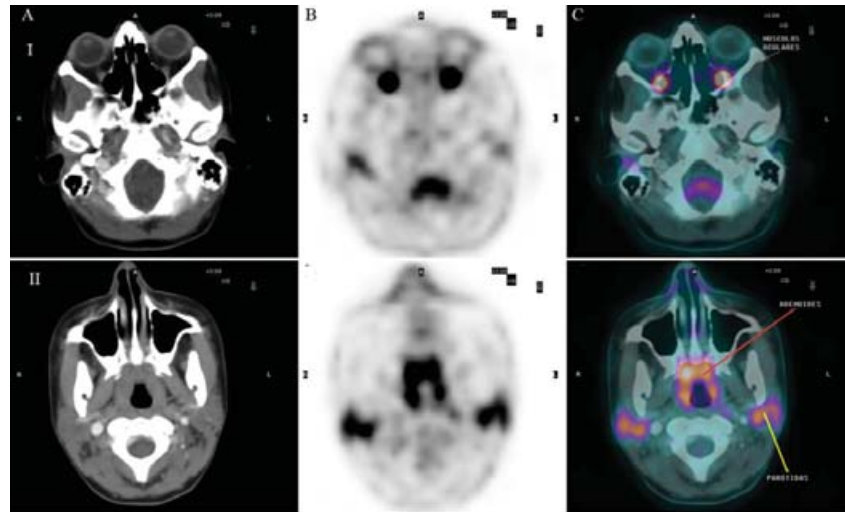


Figura 1. I) Captación en músculos oculares y médula del canal raquídeo. II) Captación en adenoides y parótidas. A) Tomografía computarizada. B) PET. C) Fusión de imágenes (PET/CT).

las proteínas transportadoras de glucosa (GLUTs por sus siglas en inglés). Existen 13 diferentes subtipos de GLUTs, los cuales se presentan en mayor o menor concentración en ciertos tejidos¹⁻¹⁰ (cuadro I).

Una vez dentro de la célula, la ¹⁸FDG es fosforilada por acción de la hexoquinasa, y por carecer de un ión hidroxilo en el carbono 2 no puede continuar con el metabolismo celular y queda atrapada dentro de la célula, lo que nos permite obtener las imágenes.

Es importante tener correlación anatómica de las imágenes funcionales, como ocurre con los equipos PET/CT, para diferenciar las zonas de captación fisiológica de las captaciones anor-

males, aumentando así la sensibilidad y especificidad de la técnica¹¹ (cuadro II).

Nuestro objetivo aquí es que el lector se familiarice con las zonas de captación normal de la ¹⁸FDG y con las variantes más frecuentes.

Captaciones fisiológicas

Cerebro. Debido a que el cerebro utiliza glucosa como sustrato para sus necesidades metabólicas, la corteza capta considerables cantidades de ¹⁸FDG, así como los núcleos de la base, los tálamos y el cerebelo.^{1,11} Los músculos oculares también presentan captación incrementada del radiotrazador (figura 1). En cerebro no se utilizan los valores estandarizados de captación (SUVmax por sus siglas en inglés), debido al gran traslape entre el tejido sano y el tumoral. En su lugar se puede utilizar la relación tumor-

Cuadro I. Localización de las proteínas transportadoras de glucosa o GLUTs

| Tipo | Localización |
|------|---|
| 1 | Membrana eritrocitaria, músculo esquelético, linfocitos T, ovario, mama |
| 2 | Páncreas, retina y eritrocitos |
| 3 | Adipocitos, ovario, testículos |
| 4 | Músculo esquelético, adipocitos, ovario, miocardio |
| 5 | Mama, intestino delgado, testículos, riñón y eritrocitos |
| 6 | Bazo, leucocitos y cerebro |
| 7 | Glándula hepática |
| 8 | Testículos y cerebro |
| 9 | Hígado y riñones |
| 10 | Hígado y páncreas |
| 11 | Corazón y músculo |
| 12 | Corazón y próstata |
| 13 | Cerebro |

Cuadro II. Captaciones fisiológicas de ¹⁸FDG

| | |
|---------------------|--------------------|
| Cerebro | Anillo de Waldeyer |
| Glándulas salivales | Cuerdas vocales |
| Tiroides | Grasa parda |
| Miocardio | Mamas |
| Músculos | Hígado |
| Bazo | Estómago |
| Intestino | Riñones |
| Vejiga | Útero |
| Ovarios | Testículos |
| Médula ósea | Esófago |
| Timo | |

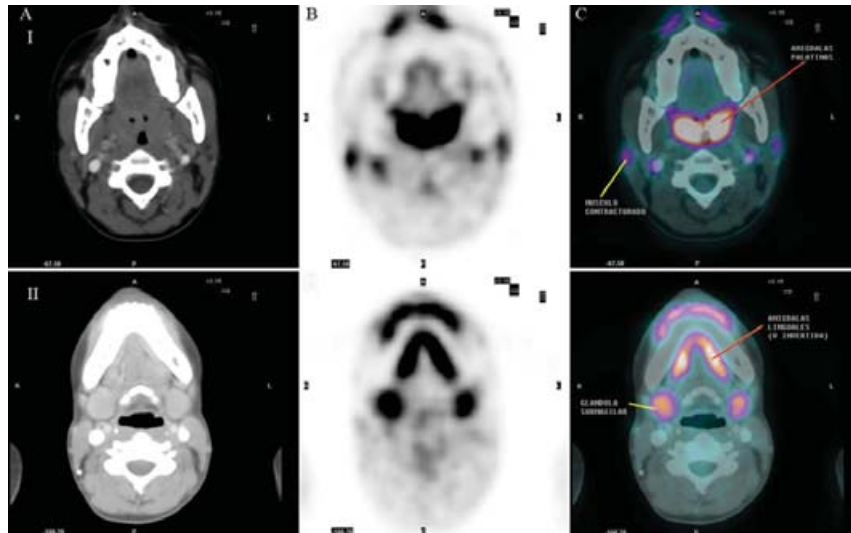


Figura 2. I) Captación en amígdalas palatinas y músculos contracturados. II) Captación en amígdalas linguales y glándulas submaxilares. A) Tomografía computarizada. B) PET. C) Fusión de imágenes (PET/CT).

sustancia gris, sin embargo, el método semicuantitativo no ha probado ser mejor que el análisis visual tomando en cuenta la zona sospechosa (fusionado con un método anatómico de imágenes, que bien puede ser mediante tomografía computarizada o la resonancia magnética) y comparándola con el tejido sano contralateral. Se sugiere utilizar la escala de 0 para ausencia de captación; 1 para captación menor que en la corteza contralateral; 2 para captación igual que en la corteza contralateral; 3 para captación mayor que en la corteza contralateral, pero menor que en el resto del parénquima; 4 para captaciones mayores que en la corteza contralateral y que en el resto del parénquima, tomando en cuenta que los valores de 1-4 son considerados patológicos.

Anillo de Waldeyer. Este anillo linfático representa una importante línea de defensa para nuestro organismo. Se encuentra formado por diversas estructuras interconectadas, como las amígdalas linguales, las palatinas y las faríngeas o adenoides; todas captan ^{18}F FDG en grado variable (figuras 1 y 2).

Glándulas salivales. Las parótidas y las glándulas submaxilares también captan en grado variable la ^{18}F FDG y ésta se puede eliminar por la saliva (figuras 1 y 2).

Cuerdas vocales. Los pacientes que hablan o subvocalizan durante el estudio con ^{18}F FDG pueden presentar captación, al igual que los músculos cricoaritenoides, que se encuentran posteriores a éstas (figura 3).

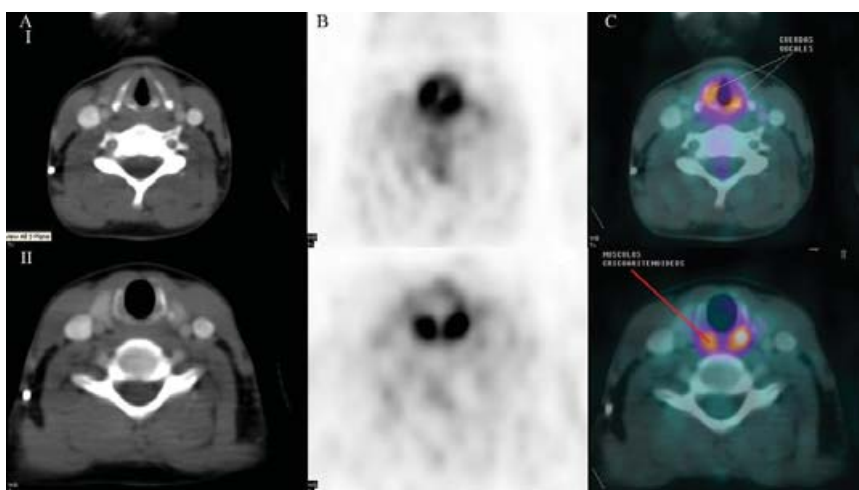


Figura 3. I) Captación en cuerdas vocales. II) Captación en músculos cricoaritenoides, ambos en patrón de activación de cuerdas vocales. A) Tomografía computarizada. B) PET. C) Fusión de imágenes (PET/CT).

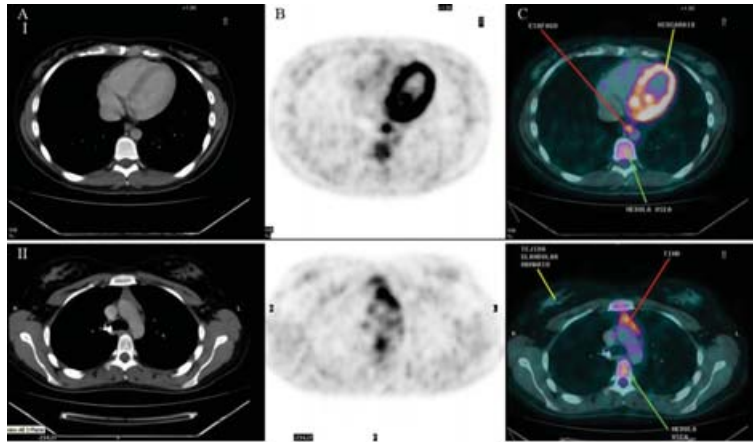


Figura 4. I) Captación en miocardio, esófago y médula ósea. II) Captación discreta en tejido glandular mamario, intensa en timo y moderada en médula ósea. A) Tomografía computarizada. B) PET. C) Fusión de imágenes (PET/CT).

Tiroides. Puede presentar o no captación. La captación homogénea se puede relacionar con proceso inflamatorio local, como en las tiroiditis o el hipertiroidismo.¹²

Grasa parda. La captación de la grasa del área supraclavicular, también llamada USA-fat (*uptake supraclavicular area*) o BAT-fat (*brown adipose tissue*), puede representar un problema al interpretar los estudios. La incidencia de la grasa parda se observa con mayor frecuencia en mujeres, y en ambos sexos durante los meses fríos. Otros sitios de presencia de grasa parda son el mediastino, el cuello, la grasa pericárdica y perirrenal, alrededor de los vasos largos del tórax y en las regiones subdiafragmática, intercostal y paravertebral. Se presenta de forma bilateral, simétrica y generalmente multifocal; ni la edad ni el SUVmax permiten hacer la diferenciación, únicamente en la tomografía computarizada se presenta una densidad de bajas unidades Hounsfield.^{1,11} En experiencia de los autores se ha observado incremento de los valores del SUVmax en la grasa parda en las imágenes tardías, incluso mayores a 50 %.

Miocardio. La captación de ¹⁸F-DG es muy variable en el miocardio, puede ser prácticamente nula, muy ligera o muy intensa. Puede estar presente en el ventrículo izquierdo, en el ventrículo derecho o incluso en las aurículas, aunque esto último es poco frecuente. Dicha captación es dependiente de insulina, ya que es la manera en que trabaja la GLUT 4, tipo de proteína que se encuentra en mayor cantidad en este órgano (figuras 4 y 5).

Glándulas mamarias. Generalmente presentan captación de ¹⁸F-DG en los pezones y regiones retroareolares y de forma variable en el tejido glandular. Esta captación se intensifica en las pacientes que están lactando o cuando las pacientes están expuestas a cambios hormonales. Puede haber o no captación del trazador alrededor de los implantes mamarios (figura 4).

Músculos. La contractura muscular ya sea por ejercicio previo, por tensión (generalmente los músculos esternocleidomas-

toideo, trapecio, *longus colli*),¹³ por movimiento durante la fase de captación, por proceso inflamatorio posterior a un golpe, cirugía o a un tratamiento con radioterapia, pueden producir concentración incrementada de ¹⁸F-DG, por lo que es importante hacer una buena semiología. También puede existir concentración incrementada en los músculos de la respiración en caso de hi-

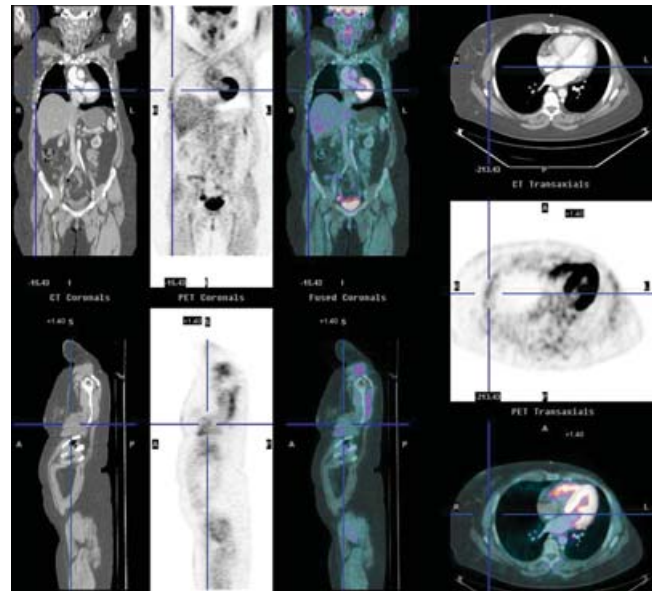


Figura 5. Captación fisiológica en cerebro, parótidas, glándulas submaxilares, anillo de Waldeyer, miocardio (ventrículo izquierdo, ventrículo derecho y músculo papilar), músculos contracturados de ambos brazos, músculos intercostales, grandes vasos del mediastino, glándula hepática, intestino, uréteres y vejiga. Cortes coronales, sagitales y axiales de tomografía computarizada, PET y fusión de imágenes (PET/CT).

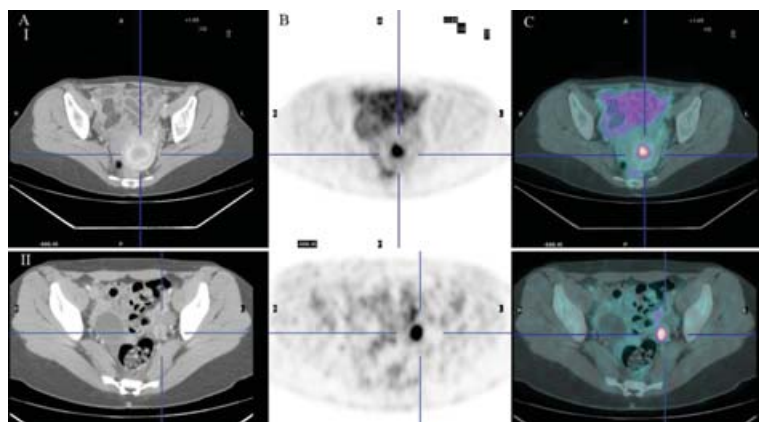


Figura 6. I) Útero en fase de menstruación, con captación incrementada en endometrio. II) Captación en ovario izquierdo. A) Tomografía computarizada. B) PET. C) Fusión de imágenes (PET/CT).

perventilación,¹¹ situación que en los estudios PET dedicados se confundía con pleura, ya que siguen el contorno pulmonar (figura 5). Hemos encontrado con frecuencia captación incrementada en los músculos del manguito rotatorio y en los adyacentes al trocánter mayor.

Glándula hepática. El hígado siempre presenta captación del radiofármaco de una forma puntiforme y finamente heterogénea. Si llegara a presentarse captación focal incrementada, debe sospecharse metástasis.

Bazo. La captación del bazo debe ser semejante o menor a la captación del hígado, aunque ésta se puede incrementar ligeramente después del tratamiento con quimioterapia. Si el paciente no tiene dicho antecedente y presenta captación difusa o focal mayor al hígado, debe sospecharse infiltración a la glándula.

Estómago. También presenta captación variable, tanto por la contractura del músculo liso como por el metabolismo incrementado en la mucosa;¹¹ se puede minimizar con la ingesta de agua simple inmediatamente antes del estudio.

Intestino. Su captación es muy variable y representa un sitio frecuente de falsos positivos y negativos; sin embargo, si existe una zona focal de captación mayor a la captación de la glándula hepática, que coincide con una zona de engrosamiento en la CT, debe sospecharse malignidad.

Riñones, uréteres y vejiga. Al ser un compuesto glucosado el que se administra al paciente, éste se elimina por vía renal sin ser reabsorbido, por lo que es muy frecuente ver captaciones variables en la corteza, en los cálices, captación discreta en los uréteres y muy intensa en la vejiga. Se recomienda iniciar el estudio previa micción del paciente, y comenzar de los muslos hacia la base del cráneo, para evitar la acumulación radiactiva en la vejiga.

Útero. En condiciones normales no debe visualizarse; sin embargo, durante la fase de menstruación se puede ver captación discreta en el endometrio (figura 6).

Ovarios. Sólo se visualizan en algunos casos en los que la mujer se encuentra en la fase ovulatoria del ciclo menstrual, siendo generalmente captación unilateral (figura 6).

Testículos. Presentan captación variable, desde muy ligera hasta muy intensa; sin embargo, ante orquiectomía unilateral, el testículo que permanece capta intensamente el radiofármaco. Si se observara captación en la zona de la orquiectomía varios meses después de la cirugía, deberá sospecharse recidiva local.

Médula ósea. La médula ósea capta de forma ligera, especialmente en las vértebras. Esta captación se incrementa considerablemente en los pacientes que recibieron factor estimulante de las colonias de leucocitos o quimioterapia (figura 4).

Discusión

Las patologías de cabeza y cuello representan un reto si no se cuenta con un equipo PET/CT, ya que existen múltiples estructuras que concentran de manera fisiológica la ^{18}F FDG, como las amígdalas palatinas o las faríngeas, las glándulas parótidas o las salivales, la lengua, los músculos cricoaritenoides o laríngeos intrínsecos, y las cuerdas vocales.¹⁴ En linfoma de las amígdalas la clave se encuentra en el patrón asimétrico de la captación,¹¹ siempre y cuando el paciente no esté rotado; otro caso de captación asimétrica en parótida es el tumor de Warthin.¹² La encefalitis y los procedimientos dentarios son causas de falsos positivos.^{1,15} En general, la falta de captación en una tumoración de las glándulas salivales no excluye malignidad.¹² La captación alrededor del seno maxilar puede corresponder a sinusitis inflamatoria.¹³

La captación focal de la glándula tiroides se presenta con cierta frecuencia y debe ser homogénea y simétrica. Si se presenta en una zona con anomalías en la tomografía computarizada, puede deberse en primer lugar a un adenoma; sin embargo, los tumores primarios de la tiroides también se visualizan como cap-

taciones focales y ambas patologías son indistinguibles por valores de SUVmax. Si la captación focal es mayor de 10 mm se recomienda realizar una biopsia.¹²

En tórax existe captación ligeramente incrementada en el mediastino al compararlo con los pulmones, que prácticamente no concentran ¹⁸FDG. El timo en los niños y adolescentes puede captar intensamente el radiofármaco; así como en los pacientes que recibieron quimioterapia, captación que puede continuar observándose hasta un año después de terminado el tratamiento.¹³ El timo presenta captación en forma de V invertida, y su correlación anatómica es muy importante para verificar que se trata del timo y no de ganglios aumentados de tamaño (figura 4). Otra zona de captación que puede confundir es el esófago, que en ausencia de cambios anatómicos puede corresponder a proceso inflamatorio local (figura 4).

Las neumonías, la tuberculosis, la sarcoidosis, la criptococosis, las trombosis, la bronquitis, la costochondritis y la neumonitis posradiación son causas de falsos positivos;^{15,16} así como la presencia de catéteres para quimioterapia¹² o la mala fusión por los movimientos respiratorios.¹⁷ Los grandes vasos como la aorta pueden tener discreta captación debido a proceso inflamatorio ateroscleroso.¹³

En abdomen y pelvis, la crura diafragmática puede captar intensamente ¹⁸FDG en los pacientes que presentan insuficiencia respiratoria y que tienen respiración abdominal.¹¹ La unión esófago-gástrica también es un sitio de captación incrementada en pacientes con esofagitis por reflujo. Ante duda diagnóstica a nivel del estómago, debe adquirirse una imagen complementaria con ingesta de mayor cantidad de agua; si la zona sospechosa disminuye considerablemente o desaparece, se trataba de una captación benigna; si continúa, se considera alta probabilidad de malignidad.¹⁸ La tomografía computarizada es de gran ayuda, ya que delimita correctamente la anatomía del estómago, ganglios, páncreas, hígado y bazo. Se reporta captación incrementada en la vesícula biliar en los pacientes con colecistitis crónica.¹¹ Las glándulas adrenales normales no presentan captación incrementada de ¹⁸FDG, pero los adenomas benignos pueden captar discretamente y siempre en menor cantidad que la glándula hepática; cuando es mayor puede deberse a malignidad.

Los osteofitos pueden o no presentar captación de ¹⁸FDG, sin embargo, cuando se presenta en la región anterior de la vértebra se puede confundir con un ganglio, por lo que la ventana para hueso en la tomografía computarizada es de vital importancia.

Debido a la excreción del radiotrazador por las vías urinarias, la detección de tumores intrarrenales o intravesicales es difícil con ¹⁸FDG, por lo que sólo el estudio anatómico podrá localizar el sitio de la lesión. Los uréteres también pueden confundirse con ganglios, o viceversa en la ausencia de referencia anatómica.

El recto es un sitio donde se concentra de moderada a gran cantidad de ¹⁸FDG.

Debe registrarse en la historia clínica, la fecha de última menstruación para valorar si la captación del útero corresponde con el

ciclo menstrual o la del ovario con la ovulación¹⁹ (figura 6). Estos hallazgos no se han reportado en mujeres posmenopáusicas.²⁰

Son causas de falsos positivos los abscesos, cuerpos extraños, heridas quirúrgicas, hematomas, zonas de amputación, sitios de biopsia, sondas, sitios de ostomía, prótesis, enfermedad articular degenerativa, osteomielitis, enfermedades parasitarias, sitios de inyección, fiebre de origen desconocido, colangitis y colecistitis, prótesis articulares, quistes óseos aneurismáticos, adenomas de la pituitaria, amiloidosis, pancreatitis, miositis, gastritis, hiperplasia de la médula ósea por anemia o terapia con citoquinas, displasia fibrosa, enfermedad de Paget, colitis o el herpes zoster.

Las zonas de fractura pueden captar intensamente ¹⁸FDG incluso años después del evento,^{1,13,15,16,21,22} así como la mala fusión de las estructuras abdominales entre el PET y la tomografía computarizada.¹⁷ Son causas de falsos negativos: los pacientes que reciben esteroides, los tumores mucinosos, algunos hepatocarcinomas, tumores del sistema urinario, de próstata, neuroendocrinos y de tiroides, especialmente en los bien diferenciados.

Conclusiones

En la mayoría de los casos, la interpretación de los estudios de PET dedicado plantea un gran reto ya que no se cuenta con referencias anatómicas, situación que se resuelve con el advenimiento de los nuevos equipos PET/CT. Algunas zonas que podrían parecer captaciones fisiológicas en el estudio de PET pueden corresponder a ganglios u otras zonas, al correlacionarse en la tomografía computarizada; zonas sospechosas en la tomografía computarizada que no presentan captación incrementada de ¹⁸FDG pueden corresponder simplemente a cambios posquirúrgicos, entre otros.

El uso de PET/CT con ¹⁸FDG se ha ido incrementando en nuestro país, por lo que es vital el conocimiento de las zonas de captación fisiológica más frecuentes, así como de las zonas que ocasionalmente presentan hipermetabolismo pero que no están relacionadas con procesos neoplásicos y que deben tomarse en cuenta al hacer la evaluación de los estudios PET/CT.

Referencias

1. Mireles EM, Estrada SG. En: Altamirano LJ, Estrada SG, Carreras JL. PET y PET/CT en Oncología. 1ª. ed. México: Intersistemas; 2005, pp. 9-18.
2. Wann JG, Lin CS, Chang LC, Hsu YH, Chien CT, Tai DW, et al. Enhanced expression of glucose transporter 1 on erythrocyte membrane in hemodialysis patients: the possible role in erythrocyte ascorbate recycling. *Am J Kidney Dis* 2006;47:1055-1063.
3. Storgaard H, Poulsen P, Ling C, Groop L, Vaag AA. Genetic and nongenetic determinants of skeletal muscle glucose transporter 4 messenger ribonucleic acid levels and insulin action in twins. *J Clin Endocrinol Metab* 2006;91:702-708.
4. Chan SS, Twigg SM, Firth SM, Baxter RC. Insulin-like growth factor binding protein-3 leads to insulin resistance in adipocytes. *J Clin Endocrinol Metab* 2005;90:6588-6595.

5. Ciaraldi TP, Mudaliar S, Barzin A, Macievic JA, Edelman SV, Park KS, et al. Skeletal muscle GLUT1 transporter protein expression and basal leg glucose uptake are reduced in type 2 diabetes. *J Clin Endocrinol Metab* 2005;90:352-358.
6. Russell AW, McIntyre HD, Whitehead JP, Prins JB. Adipose tissue from pregnant women with and without gestational diabetes mellitus: insulin-sensitive but resistant to hyperosmolarity. *Am J Obstet Gynecol* 2005;193:2017-2023.
7. Jin Q, Agrawal L, Van Horn-Ali Z, Alkhatib G. Infection of CD4+ T lymphocytes by the human T cell leukemia virus type 1 is mediated by the glucose transporter GLUT-1: evidence using antibodies specific to the receptor's large extracellular domain. *Virology* 2006;349:184-196.
8. Nishimoto H, Matsutani R, Yamamoto S, Takahashi T, Hayashi KG, et al. Gene expression of glucose transporter (GLUT) 1, 3 and 4 in bovine follicle and corpus luteum. *J Endocrinol* 2006;188:1111-1119.
9. Kokk K, Veräjänkorpä E, Laato M, Wu XK, Tapfer H, Pöllänen P. Expression of insulin receptor substrates 1-3, glucose transporters GLUT-1-4, signal regulatory protein 1a, phosphatidylinositol 3-kinase and protein kinase B at the protein level in the human testis. *Anat Sci Int* 2005;80:91-96.
10. Godoy A, Ulloa V, Rodríguez F, Reinicke K, Yáñez AJ, et al. Differential subcellular distribution of glucose transporters GLUT1-6 and GLUT9 in human cancer: ultrastructural localization of GLUT1 and GLUT5 in breast tumor tissues. *J Cell Physiol* 2006;207:614-627.
11. Kostakoglu L, Hardoff R, Mirtcheva R, Goldsmith SJ. PET-CT fusion imaging in differentiating physiologic from pathologic FDG uptake. *RadioGraphics* 2004;24:1411-1431.
12. Blodgett TM, Fukui MB, Snyderman CH, Branstetter BF, McCook BM. Combined PET-CT in the head and neck. Part 1. Physiologic, altered physiologic, and artifactual FDG uptake. *RadioGraphics* 2005;25:897-912.
13. Bogsrud TV, Lowe VJ. Normal variants and pitfalls in whole body PET imaging with ¹⁸F-DG. *Applied Radiol* 2006;35:16-30.
14. Nakamoto Y, Tatsumi M, Hammaoud D, Cohade C. ¹⁸F-DG PET/CT normal uptake in head and neck. *Radiology* 2005;234:879-885.
15. Zhuang H, Yu Jian Q, Alavi A. Applications of fluorodeoxyglucose-PET imaging in the detection of infection and inflammation and other benign disorders. *Radiol Clin N Am* 2005;43:121-134.
16. Chang JM, Lee HJ, Goo JM, Lee HY, Lee JJ, Chung JK, Im JG. False positive and false negative FDG-PET scans in various thoracic diseases. *Korean J Radiol* 2006;7:57-69.
17. Rosenbaum SJ, Lind T, Antoch G, Bockisch A. False-positive FDG PET uptake: the role of PET/CT. *Eur Radiol* 2006;16:1054-1065.
18. Yun M, Choi HS, Yoo E, Bong JK, Ryu YH, Lee JD. The role of gastric distention in differentiating recurrent tumor from physiologic uptake in the remnant stomach on ¹⁸F-FDG PET. *J Nucl Med* 2005;46:953-957.
19. Short S, Hoskin P, Wong W. Ovulation and increased FDG uptake on PET: potential for a false-positive result. *Clin Nucl Med* 2005;30:707.
20. Nishizawa S, Inubushi M, Okada H. Physiological ¹⁸F-FDG uptake in the ovaries and uterus of healthy female volunteers. *Eur J Nucl Med Mol Imaging* 2005;32:549-556.
21. Castellucci P, Nanni C, Farsad M, Alinari L, Zinzani P, et al. Potential pitfalls of ¹⁸F-FDG PET in a large series of patients treated for malignant lymphoma: prevalence and scan interpretation. *Nucl Med Commun* 2005;26:689-694.
22. Delbeke D, Coleman E, Guiberteau MJ, Brown ML, Royal HD, et al. Procedure guideline for tumor imaging with ¹⁸F-FDG PET/CT. *J Nucl Med* 2006;47(5):885-895.